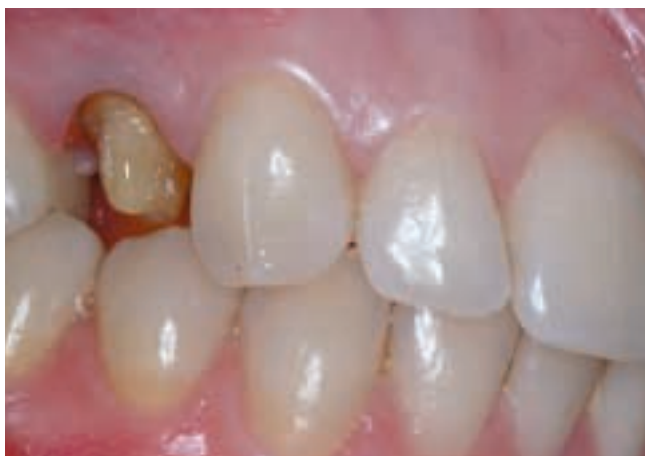

# ¿Adhesión o cementado?

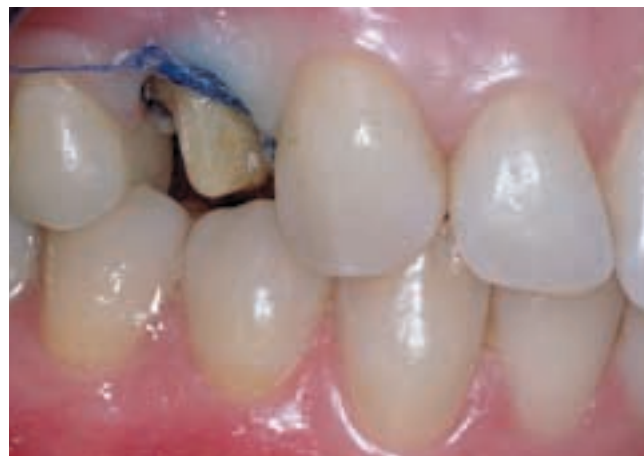Tras la introducción de las técnicas sencillas de unión indirectas, se ha desarrollado una discusión interesante en la odontología. ¿Por qué no adherir todas las restauraciones indirectas? El cementado clásico es todavía un procedimiento más fácil en la mayoría de los casos. En caso de necesidad, una restauración indirecta cementada es claramente más fácil de levantar que una adherida. Hay bastantes razones para continuar cementando restauraciones indirectas cuando la retención disponible es suficiente a partir de la preparación. Los cementos modificados con resina tienen la ventaja añadida de su baja solubilidad, lo que se añade longevidad a la restauración.

**DR. DANUTA BORCZYK**  
Sokolska 80  
40-087 Katowice  
Polonia  
E-mail: danuta@borczyk.pl

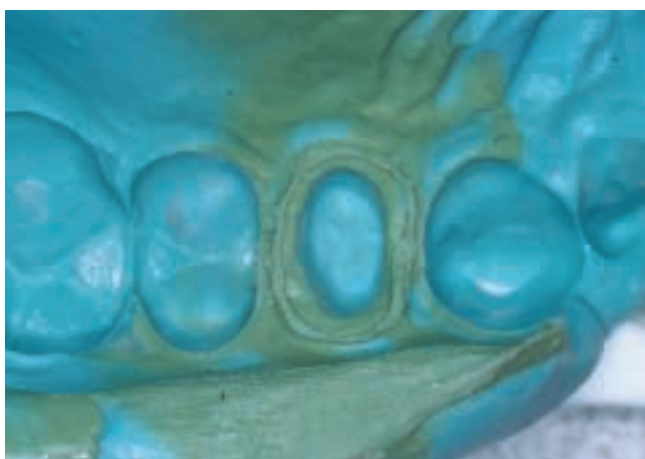
Materiales:  
3M™ ESPE™ Single Bond Adhesivo Dental  
3M™ ESPE™ Express™ Material de Impresión  
3M™ ESPE™ RelyX™ Luting



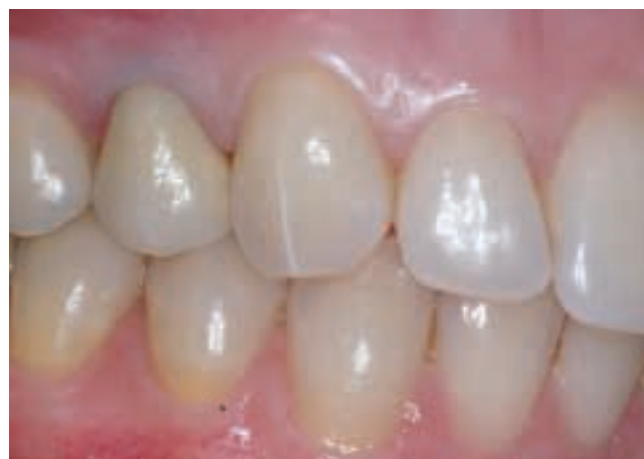**1** El primer premolar se preparó para una corona de metal-porcelana. El tejido residual fue suficiente para proveer una retención adecuada.



**2** Se utilizó hilo de retracción para mejorar el acceso subgingival y controlar los fluidos en el surco.



**3** Se eliminó el hilo de retracción y se tomó una impresión de doble arco. Por su disponibilidad se utilizó Express Fluido con el material de cubeta Imprint II. (El Imprint II Quick Step es un material más rápido).



**4** Se construyó en el laboratorio una corona de metal-porcelana que fue colocada con cemento RelyX Luting. El exceso de cemento se eliminó después del fraguado.