

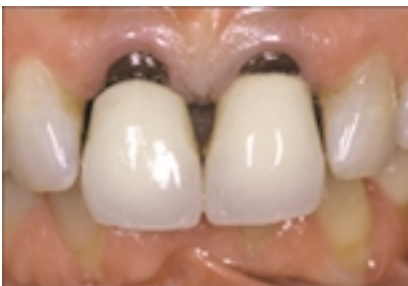Cerámica e Impresiones

El tratamiento estético de los dientes debería efectuarse siempre con una reducción mínima del tejido dental sano. En muchos casos se pueden obtener resultados excelentes con soluciones restauradoras directas. Para el paciente de este caso, sin embargo, se necesitaba un plan de tratamiento integral con trabajo indirecto fundamentalmente. El resultado final, de nuevo demuestra como un buen planteamiento, el cuidado meticuloso en los detalles y la utilización de buenos materiales pueden producir excelentes resultados. La diferencia entre antes y después del tratamiento todavía puede resultar sorprendente.

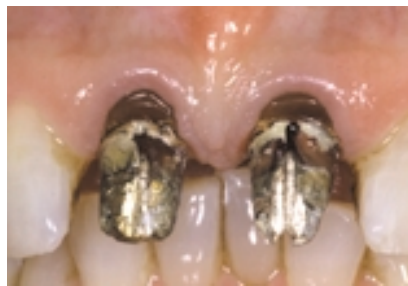DR. MAURO FRADEANI
Corso XI Settembre, 92
61100 Pesaro, Italia
E-mail:maurofradeani@netco.it

Giancarlo BARDUCCI
dental technician
Ancona, Italia

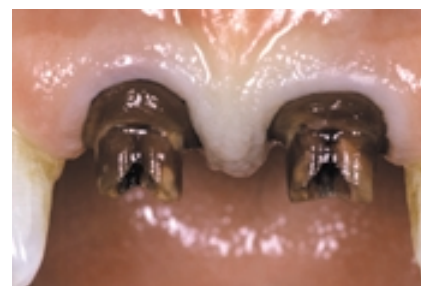Materiales 3M™ ESPE™:
Material de impresión de Vinil
Polixiloxano Imprint™ II



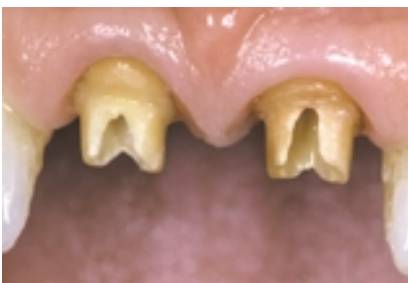1 Dos coronas antiguas muestran una pérdida de integración biológica y de estética. La queja principal del paciente era el espacio entre los dos centrales.




2 Se quitaron las restauraciones antiguas. Nótese la recesión cervical alrededor de los dos centrales.



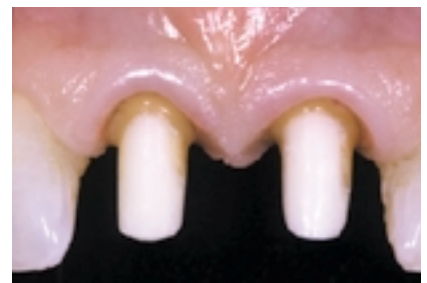3 Se eliminaron los postes metálicos y los muñones para permitir un nuevo tratamiento endodóntico.



4 Se realizó un procedimiento de blanqueamiento ambulatorio para modificar el aspecto de las raíces decoloradas.



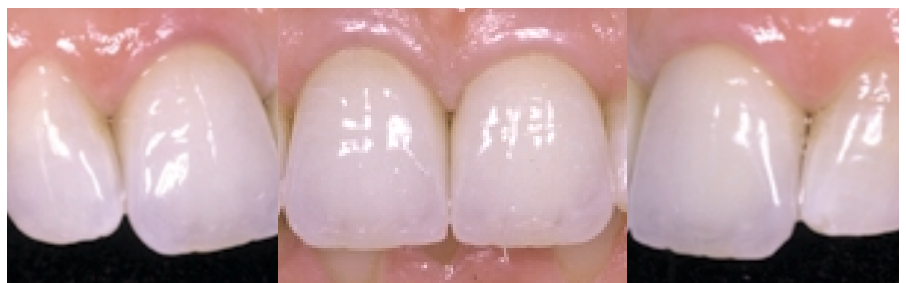5 Se fabricaron dos postes y un muñón de circonio-cerámica para mejorar el color de las raíces.



6 Las preparaciones finales muestran una extensión dentro del surco subgingival, especialmente en el área interproximal para acondicionar el tejido blando y permitir el cierre del espacio interproximal.



7 Se hizo una impresión detallada de los márgenes dentro del surco gingival con Imprint II, material de impresión de vinil de polixiloxano.



8 Vista lateral facial y lateral de las dos coronas totalmente de cerámica con los nuevos contornos interproximales. Se puede observar la excelente estética y la integración biológica satisfactoria puede ser observada.